N&B ACADEMY

MŪSA BY USPEHOVA

-Dispense-

Corso Pedicure curativa

Anatomia del piede

Il piede è una struttura alquanto complessa, in cui sono presenti **26 ossa**, **33 articolazioni** e più di un **centinaio di muscoli**, **tendini** e **legamenti**.
Per la funzione di supporto che il piede svolge, l'aspetto anatomico sicuramente più importante è la sua struttura scheletrica. Di conseguenza, questo articolo si concentrerà, primariamente, sulle ossa che costituiscono il piede e, secondariamente, sulle strutture articolari, muscolari, tendinee e legamentose.

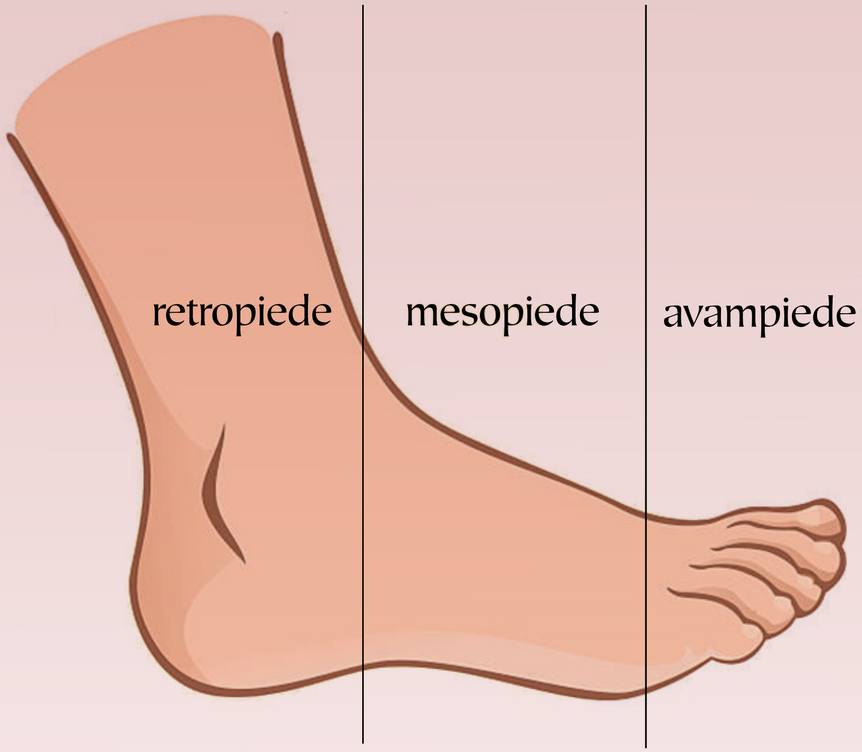

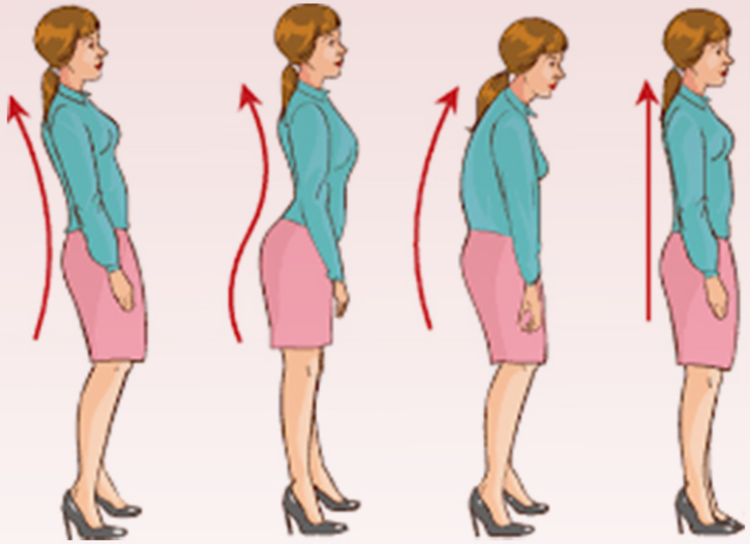

-lordosi cervicale

-cifosi toracica

-lordosi lombare

-cifosi sacrale

La struttura della pelle

La pelle è divisa in tre strati primari: **l'epidermide, il derma e l'ipoderma.**

Le sue funzioni

Quella estetica-relazionale: è sicuramente la più nota e immediata, in realtà la cute svolge anche compiti meno noti, ma fondamentali per la vita dell'individuo.

Funzione protettiva

Funzione barriera

Funzione di assorbimento

Funzione immunitaria

Funzione secretiva

Funzione termoregolatrice

Funzione sensitiva

Funzione di sintesi vitamina D

L'epidermide

1° strato germinativo o strato basale: in questo strato esistono due tipologie di cellule proliferative: il **melanocita** e l'**emidesmosoma**(cellule di adesione), affiancate dalle cellule di **Merkel**, veri e propri recettori sensoriali.

2° strato spinoso, In questo strato si trovano anche le cellule di **Langerhans,** importanti per il sistema immunitario.

3° strato granuloso: qui le cellule non vengono più chiamate **cheratinociti** ma **corneociti**. La rottura delle cellule stimola la formazione di lipidi utili sia come barriera sia come sostanza adesiva chiamata **"mantello acido"** che si trova sopra lo strato granuloso. La sua struttura crea un ph acido che previene il passaggio di sostanze estranee nella pelle ed il proliferare di batteri.

4° strato lucido, è formato da cellule dette **"chiare"** per il loro aspetto traslucido.

5° strato corneo, è il più esterno ed è composto da cellule dure, grosse, appiattite e cheratinizzate, arrivate in superficie dallo strato granuloso in attesa di essere eliminate dalla superficie cutanea.

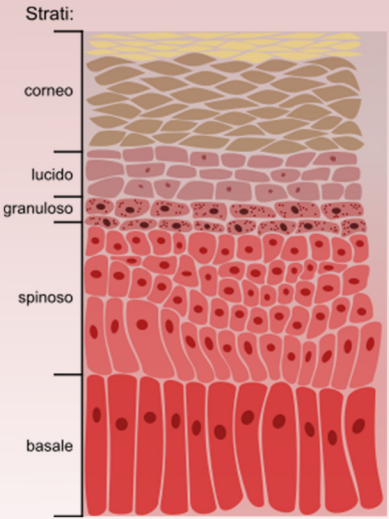

Cosa sono le ipercheratosi?

Di cosa si tratta? Dell'**ipercheratosi**, disturbo della pelle del piede che può arrivare a provocare quelli che comunemente sono conosciuti come callosità, duroni o occhi di pernice. L'insorgenza dell'**ipercheratosi** deriva da un aumento di cheratina a livello cutaneo che causa l'indurimento e l'ispessimento della pelle.

*Le **ipercheratosi** (o callosità), spesso comunemente chiamate calli o duroni sono degli ispessimenti dello strato corneo dell'epidermide che rappresentano un adattamento della pelle per meglio resistere alle sollecitazioni meccaniche a cui è sottoposta durante la deambulazione o comunque durante le attività in carico. In altri casi possono essere espressione di un processo infiammatorio della cute.*

Si manifestano in modi differenti in base a come le forze agiscono sulla cute del piede.

Tra i rimedi: evitate d'indossare scarpe strette o troppo larghe; scarpe con il tacco o le stesse che hanno causato il disturbo; ammorbidite le dita infiammate con creme specifiche; fate pediluvi con acqua calda; inserite dischi di gomma intorno alle dita colpite così da evitare altre compressioni; utilizzate quotidianamente delle solette e dei **plantari**, attenuano la possibilità di dolorose patologie al piede.

– Un **callo** (o tiloma) è un'ipercheratosi rotondeggiante, dura, che provoca una sensazione dolorosa di tipo puntiforme, come un piccolo sasso o uno spillo. Generalmente si presenta sulla pianta del piede, in corripsondenza delle zone di maggior carico, oppure sulle parti dorsali o apicali delle dita.

Il callo può dipendere da come il Piede appoggia?

Si. Nella quasi totalità dei casi, il callo (o comunque l'ipercheratosi) è espressione di un eccesso di carico pressorio*. (troppa forza in rapporto alla superficie appoggio).

Per questa ragione la valutazione funzionale podologica ed eventualmente l'esame baropodometrico possono guidare alla corretta strategia terapeutica.

I calli hanno la radice?

No. Calli, duroni e occhi di pernice **non** presentano nessuna "radice".

E' purtroppo opinione popolare diffusa quella che fa pensare a molti pazienti che un callo abbia una sorta di radice. Trattasi di una diceria del tutto infondata che, oltre a descrivere in maniera in maniera errata la patologia, crea distorsioni e false aspettative nel paziente.

Le ipercheratosi si formano per una risposta funzionale ad delle forze eccessiva. La terapia quindi dovrà prevedere una migliore gestione dell'appoggio del piede.

Callo o Verruca?

Un callo e una verruca del Piede, presentano un aspetto simile. Per questa ragione spesso vengono confusi e trattati in maniera erronea.

- Un **callo** è un ispessimento corneo che si forma come conseguenza di forze anomale (dirette o sfregamenti) che agiscono su quella parte di pelle. Si forma sulle zone sottoposte a carico o frizione. E' una lesione cornea non vascolarizzata.
- Una **verruca** è un'infezione da papillomavirus (HPV) che determina un'escrescenza cheratosica. Si forma (solitamente) su zone della cute del piede poco esposte al carico diretto. E' una lesione vascolarizzata.

Come riconoscere un callo da un durone?

*Un **callo** ha una forma rotondeggiante, provoca un dolore puntiforme, simile ad uno spillo. Si forma in corrispondenza di protuberanze ossee plantari, laterali o sulle dita.*

*Un **durone** si presenta come una placca. E' più esteso, meno profondo e, in linea di massima, meno doloroso. La sede tipica in cui si va a formare è sulla pianta del piede, sotto le teste metatarsali.*

La patogenesi dipende da due contesti biomeccanici spesso differenti: per questa ragione, per un corretto trattamento, è importante valutare sempre la mobilità e l'appoggio del piede mediante valutazione funzionale.

Callo

Durone

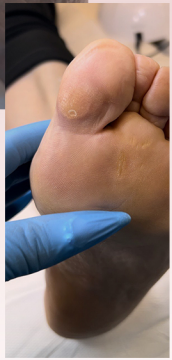

*– Un **occhio di pernice** (o heloma) è un'ipercheratosi rotondeggiante, molle, dolente, che tende a macerarsi. Si forma tra le dita dei piedi a causa di compressioni e sfegamenti.*

Calli, duroni e occhi di pernice sono quindi nomi differenti che identificano il medesimo fenomeno: l'ipercheratosi.

L'**occhio di pernice** è un ispessimento cutaneo per lo più di consistenza dura, molto simile a un callo, che interessa esclusivamente i piedi.
In genere, compare a seguito di uno sfregamento continuo e ripetuto, o per effetto di una pressione eccessiva a carico dell'area affetta.
La maggior parte dei casi di occhio di pernice è legata all'utilizzo di scarpe inadeguate.
I sintomi che caratterizzano l'occhio di pernice sono: dolore in corrispondenza dell'area interessata, difficoltà a camminare correttamente, problemi nell'indossare le scarpe e senso di fastidio dopo tante ore trascorse in piedi.
Per le persone in buona salute, l'occhio di pernice è generalmente privo di complicanze.
Il punto di partenza per curare con successo gli occhi di pernice è eliminare la causa che ne ha provocato la comparsa.

Ragadi del piede

Talloni screpolati

Spesso e volentieri i talloni screpolati non sono provocati da un'unica causa. Il più delle volte, infatti, la pelle del tallone si spacca in risposta ad un intreccio di fattori che lesionano progressivamente la pelle; pertanto, l'eccessiva aridità della cute (xerosi cutanea), gli sfregamenti continui e l'attrito contro la calzatura non rappresentano gli unici elementi scatenanti. Senza dubbio, la principale causa dei talloni screpolati è riconducibile all'eccessiva aridità del piede. Il mancato utilizzo di creme idratanti, emollienti e nutrienti (quindi la scarsa cura dei piedi), così come il prolungato contatto tra piede e polveri o sostanze irritanti (es. acqua della piscina, acqua del mare, sabbia ecc.), possono inaridire eccessivamente la pelle del piede. Essendo disidratata, pertanto, la cute del tallone s'indurisce al punto da favorire la comparsa di screpolature che si fanno via via più profonde.
Ad ogni modo, oltre alla scarsa cura e all'eccessiva aridità della pianta dei piedi, le possibili cause e i fattori di rischio che portano alla comparsa di screpolature nei talloni sono molteplici e di svariata origine e natura.

Quello dei talloni screpolati costituisce un disturbo cutaneo piuttosto comune.
Le screpolature che si formano nei piedi sono vere e proprie crepe, fastidiosissimi taglietti (fessurazioni) che si formano preferenzialmente sulla pelle del tallone a causa del perpetuarsi d'insulti fisici locali. Se poi, oltre alla pressione eccessiva e agli sfregamenti dei piedi contro la calzatura, si aggiunge anche una pelle particolarmente arida, secca e callosa, ben si comprende come i talloni tendano a screpolarsi assai facilmente.
Similmente ai calli, i talloni screpolati non devono essere trascurati, poiché potrebbero dare origine a complicazioni anche gravi.